Colesteatoma congênito de mastóide: complicação intracraniana em recém nascido

Pedro Luiz Cóser & Reinaldo F. Cóser Neto

***Introdução*:** O colesteatoma no osso temporal é uma patologia relativamente comum porém, a sua forma congênita, de acordo com os critérios de Derlacki & Clemis,[1] ocorre em apenas 2% dos colesteatomas em geral[2] e, em 16% dos colesteatomas diagonosticados em crianças[3]. Podem apresentar-se na orelha média com extensão para a mastóide (64,6%), apenas na orelha média (25%), na mastóide isoladamente (4,2%) e na ponta do rochedo (2,1%)[3]. Os colesteatomas da orelha média são diagnosticados por volta dos 5 anos de idade[4,5] através da otoscopia (86%) ou durante a execução de miringotomias (14%)[6]. A tomografia computadorizada (TC) tem sido amplamente usada para determinar a extensão do colesteatoma. Atualmente complicações intracranianas, decorrentes da forma adquirida, são muito raras (0,5% de todos os colesteatomas em países desenvolvidos[3] e 7% deles em países em desenvolvimento[7]) e, decorrentes da forma congênita, apenas casos isolados têm sido publicados na literatura[8], sendo que, nas duas formas costumam ocorrer após anos de evolução. Não encontramos na literatura abscesso intracraniano em recém-nascido relacionado com colesteatoma congênito.

***Objetivo*:** Relatar um caso de colesteatoma congênito relacionado com meningite e abscesso intracraniano em criança de 19 dias de idade.

***Material e Método*:** A.G.R. masculino, 4 anos, natural e procedente de Segredo, RS, veio a consulta em 7 de maio de 1998 com queixa de abaulamento retro e supra auricular direito notado há mais ou menos 20 dias, sem febre ou dor.
A criança apresentou desenvolvimento neuropsicomotor normal e não tinha outros problemas de saúde.
Teve uma internação aos 19 dias de idade por meningite bacteriana, confirmada por exame do líquor e, abscesso intracraniano confirmado por TC do crânio (Fig. 1). Não foi feito, na época, TC dos ossos temporais.
O paciente ficou 36 dias internado, tendo recebido 14 dias de Ampicilina e Gentamicina, que foram substituídos por Ceftazidima durante 20 dias e Amicacina por 17 dias. Teve alta curado e sem seqüelas.
O exame ORL mostrou que a membrana timpânica direita era íntegra e abaulada por uma massa branco-nacarado, sem hiperemia e com uma porção da membrana timpânica perfeitamente normal que permitiu visualizar ar na caixa do tímpano. O restante do exame otorrinolaringológico foi normal.
Com a hipótese de colesteatoma congênito foi feita uma TC dos ossos temporais que revelou enorme área osteolítica na mastóide direita, com uma abertura na sua cortical, que comunicava a área osteolítica com os tecidos moles retroauriculares (Fig. 2).
O Paciente foi submetido a mastoidectomia radical e, logo após a incisão da pele e subcutâneo, pode-se comprovar a abertura da cortical detectada na TC (fig. 3). A cirurgia confirmou que se tratava de colesteatoma de grandes proporções, que apesar de provocar a abertura da cortical da mastóide, não expôs a meninge, nem o nervo facial e também não causou fistula nos canais semicirculares. A bigorna e o estribo estavam destruídos.

***Resultado*:** O Colesteatoma foi removido através de mastoidectomia radical clássica. O paciente evoluiu muito bem após a cirurgia e, sete anos após, os controles periódicos tem demonstrado uma cavidade cirúrgica livre de secreções.

Conclusão: Abscesso intracraniano em criança, mesmo recém nascida, deve ser investigado por TC dos ossos temporais, além da TC de crânio, em busca da origem do problema. No paciente aqui relatado, este procedimento teria permitido o diagnóstico precoce do colesteatoma congênito.

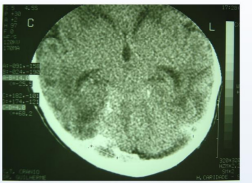

Fig. 1: Tomografia Axial de Crânio dp paciente, aos 19 dias de idade mostrando abscesso extra-dural occipital à direita.

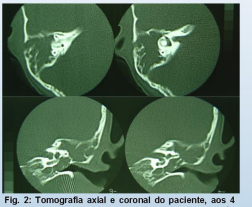

Fig. 2: Tomografia axial e coronal do paciente, aos 4 anos de idade, mostrando grande colesteatoma atrás de uma membrana timpânica íntegra com exteriorização subcutânea através de fistula na cortical da mastóide direita.

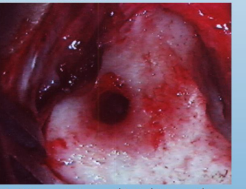

Fig. 3: Imagem trans-operatória da fistula mastoidea criada pelo colesteatoma.

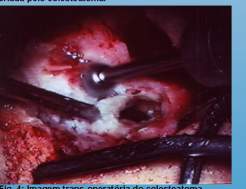

Fig. 4: Imagem trans-operatória do colesteatoma.

Referências Bibliográficas:

1. Derlacki EL, Clemis JD.- Congenital cholesteatoma of the middle ear and mastoid. Ann Otol Rhinol Laryngol. 1965 Sep;74(3):706-27.
2. SADE, J. ; BABIATZKY, A.; PINKUS, G. – The metaplasic and congenital origin of cholesteatoma. In: Sade, J. *Cholesteatoma and mastoid surgery,* Amsterdan, Kugler Publications, 1982, 305-319
3. Darrouzet V, Duclos JY, Portmann D, Portmann M, Bebear JP. [Cholesteatoma of the middle ear in children. Clinical, developing and therapeutic study in a series of 215 consecutive cases]. Ann Otolaryngol Chir Cervicofac. 1997;114(7-8):272-83.
4. Kojima H, Miyazaki H, Tanaka Y, Shiwa M, Honda Y, Moriyama H. [Congenital middle ear cholesteatoma: experience in 48 cases]. Nippon Jibiinkoka Gakkai Kaiho. 2003 Sep;106(9):856-65.
5. Potsic WP, Korman SB, Samadi DS, Wetmore RF. Congenital cholesteatoma: 20 years' experience at The Children's Hospital of Philadelphia. Otolaryngol Head Neck Surg. 2002 Apr;126(4):409-14.
6. Nelson M, Roger G, Koltai PJ, Garabedian EN, Triglia JM, Roman S, et al. Congenital cholesteatoma: classification, management, and outcome. Arch Otolaryngol Head Neck Surg. 2002 Jul;128(7):810-4.
7. Prescott CA. Cholesteatoma in children--the experience at The Red Cross War Memorial Children's Hospital in South Africa 1988-1996. Int J Pediatr Otorhinolaryngol. 1999 Jun 15;49(1):15-9.
8. Gok A, Kanlikama M, Ozsarac C. Congenital cholesteatoma with spontaneous epidural abscess, sinus thrombosis and cutaneous fistula. Neurosurg Rev. 1996;19(3):189-91.